

การศึกษาการเจริญเต็มขั้นของกระดูกปลายขาจากภาพรังสีในช้างเอเชีย



นายวุฒิวงศ์ ธีระพันธ์

ศูนย์วิทยทรัพยากร
จุฬาลงกรณ์มหาวิทยาลัย

วิทยานิพนธ์นี้เป็นส่วนหนึ่งของการศึกษาตามหลักสูตรปริญญาวิทยาศาสตรมหาบัณฑิต

สาขาวิชาสัตวศาสตร์ทางสัตวแพทย์ ภาควิชาสัตวศาสตร์

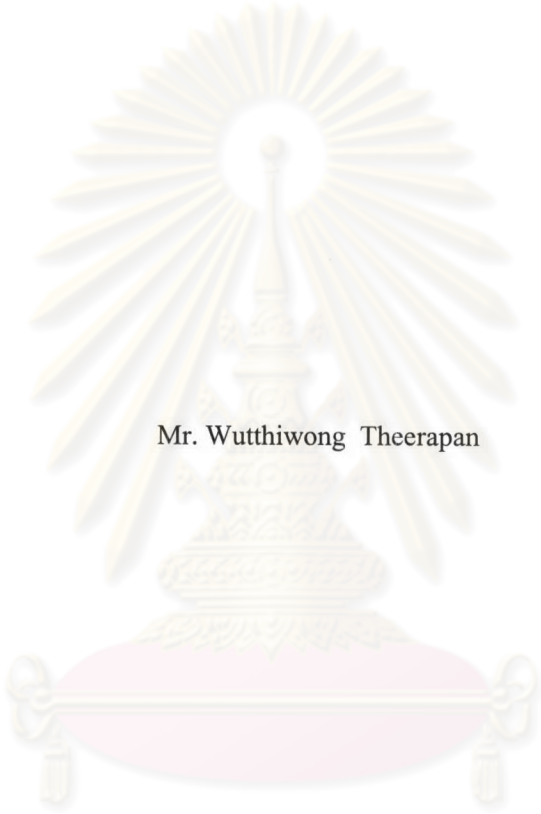
คณะสัตวแพทยศาสตร์ จุฬาลงกรณ์มหาวิทยาลัย

ปีการศึกษา 2546

ISBN 974-17-5352-7

ลิขสิทธิ์ของจุฬาลงกรณ์มหาวิทยาลัย

RADIOGRAPHIC STUDY ON BONE MATURATION OF DISTAL LIMBS
IN ASIAN ELEPHANTS



Mr. Wutthiwong Theerapan

ศูนย์วิทยทรัพยากร
จุฬาลงกรณ์มหาวิทยาลัย

A Thesis Submitted in Partial Fulfillment of the Requirements

for the Degree of Master Science in Veterinary Surgery

Department of Veterinary Surgery

Faculty of Veterinary Science

Chulalongkorn University

Academic Year 2003

ISBN 974-17-5352-7

วุฒิวังศ์ ธีระพันธ์ : การศึกษาการเจริญเต็มขั้นของกระดูกปลายขาจากภาพรังสีในช้างเอเชีย (RADIOGRAPHIC STUDY ON BONE MATURATION OF DISTAL LIMBS IN ASIAN ELEPHANTS) อ. ที่ปรึกษาวิทยานิพนธ์ : ผู้ช่วยศาสตราจารย์ สพ.ญ.ดร.ไพวิภา กมลรัตน์ 81 หน้า. ISBN 974-17-5352-7

ประเมินการเจริญเต็มขั้นของ distal radius, distal ulna, distal tibia และ distal fibula ด้านซ้าย จากภาพรังสีในช้างเอเชีย 47 ตัวอย่างที่มีอายุต่างกันตั้งแต่แรกเกิดจนถึง 30 ปี โดยศึกษาจากการพัฒนาของศูนย์เริ่มสร้างกระดูกทุติยภูมิและการวัดขนาด epiphysis, metaphysis และ physis โดยตรงจากภาพรังสี พบว่าในช้างแรกเกิดปรากฏศูนย์เริ่มสร้างกระดูกทุติยภูมิของ distal radius, distal ulna และ distal tibia แต่พบปรากฏหลังคลอดเล็กน้อยที่ distal fibula ศูนย์เริ่มสร้างกระดูกทุติยภูมิของทุกกระดูกมีการเปลี่ยนแปลงรูปร่างตั้งแต่แรกเกิดจนถึงอายุ 13 ปี ทั้ง epiphysis และ metaphysis มีการเจริญและขยายความกว้างอย่างรวดเร็วในช่วง 10 ปีแรก ทั้งรูปร่างและขนาดของ epiphysis ของช้างหลังอายุ 13 ปีก่อนข้างคงที่ โดยมีความกว้างเท่ากับความกว้างของ metaphysis ระยะห่างระหว่าง epiphysis กับ metaphysis ของ distal radius และ distal ulna แคบลงอย่างรวดเร็วในช่วง 6 ปีแรก ส่วนของ distal tibia และ distal fibula แคบลงเร็วในช่วง 10 ปีแรก หลังจากนั้นจึงเริ่มมีการเชื่อมปิดของ physis โดยที่ distal radius เริ่มเชื่อมปิดจากด้านนอกเข้าด้านใน ในขณะที่ distal ulna และ distal fibula เชื่อมจากด้านในออกสู่ด้านนอก ส่วนที่ distal tibia เริ่มเชื่อมจากบริเวณตรงกลางออกสู่ด้านข้างทั้งสองข้าง ระดับการเจริญเต็มขั้นของกระดูกข้างเอเชีย แบ่งออกได้เป็น 7 เกรด คือ เกรด 0 = ไม่พบศูนย์เริ่มสร้างกระดูกทุติยภูมิ เกรด 1 และ 2 = ศูนย์เริ่มสร้างกระดูกทุติยภูมิมีความกว้างน้อยกว่า 50% และเท่ากับหรือมากกว่า 50% ของความกว้างของ metaphysis ตามลำดับ เกรด 3 = ระยะห่างระหว่าง epiphysis และ metaphysis เริ่มแคบลง เกรด 4 และ 5 = แนว physis เชื่อมปิดน้อยกว่า 50% และเท่ากับหรือมากกว่า 50% ตามลำดับ เกรด 6 = แนว physis เชื่อมปิดอย่างสมบูรณ์ ผลการศึกษาพบว่านับจากช้างแรกเกิดระดับการเจริญเต็มขั้นของ distal radius และ distal ulna แบ่งเป็น 5 เกรด ตั้งแต่เกรด 2 ถึง 6, ของ distal tibia แบ่งเป็น 6 เกรด ตั้งแต่เกรด 1 ถึง 6 และของ distal fibula แบ่งเป็น 7 เกรด ตั้งแต่เกรด 0 ถึง 6 กระดูกปลายขาที่ศึกษาทั้งหมดเจริญเต็มที่เมื่อช้างอายุระหว่าง 26 ถึง 30 ปี ขนาดของ epiphysis, metaphysis และ physis ที่วัดโดยตรงจากภาพรังสีของกระดูกปลายขานำไปใช้ประโยชน์ในการทำนายอายุช้างได้โดยมีความสัมพันธ์กันสูงตามรูปแบบการวิเคราะห์สมการความถดถอย (P<0.001)

ภาควิชา ศัลยศาสตร์
สาขาวิชา ศัลยศาสตร์ทางสัตวแพทย์
ปีการศึกษา 2546

ลายมือชื่อนิสิต..... วุฒิวังศ์ ธีระพันธ์
ลายมือชื่ออาจารย์ที่ปรึกษา..... พ.ญ. ไพวิภา กมลรัตน์

4475569731 : MAJOR VETERINARY SURGERY

KEYWORD : RADIOGRAPHY, DISTAL LIMB, ELEPHANT, BONE MATURATION,
OSSIFICATION CENTER

WUTTHIWONG THEERAPAN : THESIS TITLE. (RADIOGRAPHIC STUDY ON BONE
MATURATION OF DISTAL LIMBS IN ASIAN ELEPHANTS) THESIS ADVISOR :
ASSISTANT PROFESSOR PHIWIPHA KAMONRAT , D.V.M., M.S., Ph.D. 81 pp. ISBN
974-17-5352-7

Latitudinal radiographic evaluation of bone maturation of left distal radius, distal ulna, distal tibia and distal fibula was performed in 47 samples of healthy Asian elephants, age range from newborn to 30 years. The development of the secondary ossification center was studied and measurements of epiphysis, metaphysis and physis were made directly on the radiographic films. The secondary ossification centers of the distal radius, distal ulna and distal tibia were present in newborn but that of the distal fibula appeared later after birth. Features of all secondary ossification centers continuously changed from newborn to 13 years of age. Changes in epiphyseal and metaphyseal widths were remarkedly at 0 to 10 years of age. Both shape and size of all the epiphyses did not change after 13 years of age while the widths of epiphyses and metaphyses were the same. The distances between the epiphysis and metaphysis rapidly diminished at newborn – 6 years of age for the distal radius and distal ulna and at newborn – 10 years of age for the distal tibia and distal fibula. After that, all physes began to fuse. The distal radial physes were fused from the lateral to the medial border, which was in an opposite direction to the physal fusion of the distal ulna and distal fibula, while the distal tibial physes were fused from the center to the periphery. Assessing bone maturation for Asian elephants was followed : grade 0 = no secondary ossification center present ; grade 1 and 2 = the secondary ossification center occupied < 50% and ≥50% of the width of the metaphysis, respectively ; grade 3 = the distance between the epiphysis and the metaphysis began to diminish ; grade 4 and 5 = the physis was < 50% and ≥50 % closed, respectively ; grade 6 = the physis was completely closed. From newborn, bone maturation could be divided into 5 grades, from 2 to 6, for the distal radius and distal ulna ; 6 grades, from 1 to 6, for the distal tibia ; 7 grades, from 0 to 6, for the distal fibula. Maturity of all distal limb bones studied was reached between 26 and 30 years of age. Direct radiographic measurement of the epiphysis, metaphysis and physis width of the distal limbs can be used for predicting the elephant age from the regression analyses (P<0.001).

Department of Veterinary Surgery
Field's study of Veterinary Surgery
Academic year 2003

Student's signature *Wutthiwong Theerapan*
Advisor's signature *P. Kamonrat*

กิตติกรรมประกาศ

วิทยานิพนธ์ฉบับนี้สำเร็จลุล่วงไปได้ด้วยดี เนื่องจากได้รับความช่วยเหลือเป็นอย่างดีจาก ผู้ช่วยศาสตราจารย์ สพ.ญ.ดร.ไพวิภา กมลรัตน์ อาจารย์ที่ปรึกษาวิทยานิพนธ์ ที่ได้กรุณาช่วยเหลือให้ คำปรึกษาและแนะนำ ตลอดจนตรวจแก้ไขข้อบกพร่องต่างๆมาโดยตลอด ผู้วิจัยรู้สึกซาบซึ้งและขอ กราบขอบพระคุณเป็นอย่างสูงมา ณ โอกาสนี้

ขอขอบพระคุณ ศาสตราจารย์ น.สพ.ดร.มาริสต์กร กัลป์ประวิทย์ และรองศาสตราจารย์ น.สพ.พยัตรา ตันตลีปกร คณะกรรมการสอบวิทยานิพนธ์ ที่กรุณาสละเวลาและให้คำแนะนำ ทำให้ วิทยานิพนธ์มีคุณค่าและสมบูรณ์ยิ่งขึ้น

ขอขอบพระคุณ น.สพ.มาโนชญ์ ยินดี ที่ร่วมทำงานถ่ายภาพรังสีข้างกับผู้วิจัยมาจนสำเร็จ

ขอขอบพระคุณ รองศาสตราจารย์ น.สพ.วัชระ ภูเกิด และ น.สพ.นิกร ทองทิพย์ สำหรับ คำแนะนำด้านรังสีวิทยาในช้างเอเชีย และ ผู้ช่วยศาสตราจารย์ น.สพ.ดร.ธีระ รักความสุข ที่ให้ คำปรึกษา

ขอขอบพระคุณ หน่วยโรคม้า และเจ้าหน้าที่โรงพยาบาลสัตว์มหาวิทยาลัยเกษตรศาสตร์ กำแพงแสน คณะสัตวแพทยศาสตร์ มหาวิทยาลัยเกษตรศาสตร์ (สพ.ญ.อารีย์ ไหลกุล และ สพ.ญ. ขนิษฐา เพชรอุดมสินสุข) ที่กรุณาให้ความอนุเคราะห์เครื่องเอกซเรย์และอำนวยความสะดวก

ขอขอบคุณ เจ้าหน้าที่แผนกรังสีวิทยาและบุคลากร ภาควิชาสัตวศาสตร์ คณะสัตวแพทยศาสตร์ จุฬาลงกรณ์มหาวิทยาลัย ที่ให้ความช่วยเหลือและอำนวยความสะดวกตลอดงานวิจัย

ขอขอบคุณบัณฑิตวิทยาลัย และบัณฑิตศึกษา คณะสัตวแพทยศาสตร์ จุฬาลงกรณ์มหาวิทยาลัย ที่ให้ทุนสนับสนุนการวิจัย และภาควิชาสัตวศาสตร์ คณะสัตวแพทยศาสตร์ มหาวิทยาลัยเกษตรศาสตร์ ที่ให้ทุนสำหรับศึกษาต่อ

ขอขอบพระคุณ คุณอัญชลี กัลมาพิจิตร, น.สพ.รณชิต รุ่งศรี (ปางช้างแม่สา) คุณทวี, คุณดำรงค์ หลงสกุล (แคมป์ช้างทวีชัย) คุณวินัย แสนดี (หมู่บ้านช้างไทรโยค) สพ.ญ.ผกามาส แก้วเกษมเกษ (สวนสัตว์เปิดซาฟารีปาร์ค) คุณสมพาสน์ มีพันธ์, น.สพ.พุดิพงษ์ ขาวนวล (ปางช้างอยุธยาแลเพนียด) น.สพ.สิทธิเดช มหาสว่างกุล, น.สพ.ทวีโชค อังควานิช, น.สพ.ศรัณย์ จันทร์สิทธิเวช (ศูนย์อนุรักษ์ช้าง ไทย) ที่กรุณาเอื้อเฟื้อข้างในการทำงานวิจัย

ขอบคุณ พี่ น้อง และเพื่อนทุกคนที่ให้ความช่วยเหลือ และท้ายที่สุด ขอขอบคุณ บิดา มารดา คุณชยารรณ ธีระพันธ์ และครอบครัว ที่ให้การสนับสนุนและให้กำลังใจแก่ผู้วิจัยมาตลอดระยะเวลา การศึกษา

สารบัญ

	หน้า
บทคัดย่อวิทยานิพนธ์ภาษาไทย.....	ง
บทคัดย่อวิทยานิพนธ์ภาษาอังกฤษ.....	จ
กิตติกรรมประกาศ.....	ฉ
สารบัญ.....	ช
สารบัญภาพ.....	ฅ
สารบัญตาราง.....	ฉ
บทที่ 1 บทนำ.....	1
ความสำคัญและที่มาของปัญหา.....	1
วัตถุประสงค์ของงานวิจัย.....	2
ประโยชน์ที่คาดว่าจะได้รับจากงานวิจัย.....	2
บทที่ 2 เอกสารและงานวิจัยที่เกี่ยวข้อง.....	3
ลักษณะกายวิภาคของกระดูกช้าง.....	3
โรคและความผิดปกติของระบบกระดูกในช้าง.....	6
การเจริญของกระดูก.....	9
การเจริญเต็มขั้นของกระดูก.....	10
การประเมินการเจริญเต็มขั้นของกระดูกจากภาพรังสี.....	12
การประเมินการเจริญของกระดูกด้วยวิธีอื่น.....	22
บทที่ 3 วิธีดำเนินงานวิจัย.....	26
สัตว์.....	26
อุปกรณ์ที่ใช้ในการวิจัย.....	26
การถ่ายภาพรังสีกระดูกช้าง.....	26
การวิเคราะห์ข้อมูล.....	29
บทที่ 4 ผลการวิเคราะห์ข้อมูล.....	32
ลักษณะรูปร่างของศูนย์เริ่มสร้างกระดูกทุติยภูมิ.....	32
ความกว้างของ epiphysis และ metaphysis.....	46
ขนาดของ physis หรือระยะห่างระหว่าง epiphysis กับ metaphysis.....	50
การเชื่อมปิดของแนว physis.....	53
การวิเคราะห์ระดับการเจริญเต็มขั้นของกระดูกปลายขาช้าง.....	55
การวิเคราะห์ความสัมพันธ์ระหว่างอายุช้างกับขนาดของ epiphysis	61

สารบัญ (ต่อ)

	หน้า
การวิเคราะห์ความสัมพันธ์ระหว่างอายุช้ำกับขนาดของ metaphysis.....	62
การวิเคราะห์ความสัมพันธ์ระหว่างอายุช้ำกับขนาดของ physis.....	64
บทที่ 5 สรุปผลการวิจัย อภิปรายผล และข้อเสนอแนะ.....	66
สรุปผลการวิจัย.....	66
อภิปรายผล.....	66
ปัญหาและข้อเสนอแนะ.....	70
รายการอ้างอิง.....	72
ภาคผนวก.....	76
ประวัติผู้เขียนวิทยานิพนธ์.....	81



ศูนย์วิทยทรัพยากร
จุฬาลงกรณ์มหาวิทยาลัย

สารบัญภาพ

รูปที่	หน้า
1	กายวิภาคด้านหน้าของกระดูกข้างเอเซียบริเวณปลายขาหน้าซ้าย.....4
2	กายวิภาคด้านข้างของกระดูกข้างเอเซียบริเวณปลายขาหน้าซ้าย.....4
3	กายวิภาคด้านหน้าของกระดูกข้างเอเซียบริเวณปลายขาหลังซ้าย.....5
4	กายวิภาคด้านข้างของกระดูกข้างเอเซียบริเวณปลายขาหลังซ้าย.....5
5	ภาพรังสีของ tarsus ที่เกิดข้อเสื่อมในช้างแอฟริกา แสดงกระดูกออกตลอดแนวด้านหน้าของ tarsus (ซ้าย) และกระดูกออกบริเวณด้านบนของ talus และ central tarsus (ลูกศรชี้ขวา).....7
6	ข้อเท้าหลังด้านขวาผิดปกติ (tibiotarsal deformity) ในช้างแอฟริกาอายุ 3 ปี8
7	ภาพรังสีข้อเท้าหลังด้านขวาของช้างรูปที่ 6 พบ physis ที่ปลายล่างของ tibia ด้านที่ชิดกับ metaphysis มีลักษณะไม่เรียบและเป็นแนวกว้างกว่าปกติ (ลูกศรชี้).....8
8	ภาพรังสีข้อเข่าลูกม้าแสดงลักษณะรูปร่างของ trochlear ridge ทั้ง 4 เกรด.....14
9	ภาพรังสีของ tarsus ในท่า mediolateral ในม้าระยะ fetus อายุ 220 วัน (ก) และ 260 วัน ซึ่งปรากฏ astralagus (ศรชี้) (ข).....15
10	ภาพรังสีของ distal radius ในวัวแสดงระดับการเจริญเต็มขั้นทั้ง 8 เกรดตั้งแต่แรกเกิดจนโตเต็มวัย.....16
11	ภาพรังสี distal radius ในม้าแสดงลักษณะที่แตกต่างกันของเกรดที่ใช้ประเมินการเจริญเต็มขั้น.....18
12	ภาพรังสีศูนย์เริ่มสร้างกระดูกของ proximal tibiotarsus (ศรชี้) ในนก bustard ที่อายุ 50 วัน (a), 78 วัน (b), 134 วัน (c) และ 219 วัน (d).....19
13	ภาพรังสีแสดงระดับการสร้างกระดูกของ cuboidal bone ในลูกม้า.....20
14	ภาพรังสีแสดงการเจริญเพิ่มความยาวของ radius และ ulna ในสุนัขพันธุ์เกรทเดนอายุ 9 – 27 สัปดาห์.....23
15	ตัวอย่างภาพอัลตราซาวนด์ (บน) เปรียบเทียบกับภาพรังสี (ล่าง) ของ tarsus เกรด I (ก) และ II (ข).....24
16	ภาพตัดขวางบริเวณ physis ของ distal radius แสดงเส้นเรืองแสงที่เกิดจากการฉีด oxytetracycline ครั้งแรก (1) และครั้งที่สอง (2) และแนว physis (gp).....25
17	ภาพ scintigraphy บริเวณ physis ของ distal radius ที่มีการสะสมของสารเภสัชรังสีในลูกม้าอายุ 22 เดือน.....25

สารบัญภาพ (ต่อ)

รูปที่	หน้า
18	การถ่ายภาพรังสีขาหน้าในแนว craniocaudal (ก) และ lateromedial (ข).....27
19	การถ่ายภาพรังสีขาหลังในแนว caudocranial (ก) และ lateromedial (ข).....28
20	การวัดความกว้างของ epiphysis (E) และ metaphysis (M) จากภาพรังสีของ distal ulna ในท่า craniocaudal (ก) และ lateromedial (ข).....30
21	การวัดระยะห่างระหว่าง epiphysis กับ metaphysis จากภาพรังสีของ distal ulna ในท่า craniocaudal (ก) และ lateromedial (ข).....30
22	ภาพรังสีพร้อมภาพลายเส้นแสดงลักษณะรูปร่างของศูนย์เริ่มสร้างกระดูกทิวติยภูมิ (E) ของ distal radius และ distal ulna ในท่า craniocaudal (ก) และ lateromedial (ข) ในช้าง อายุแรกเกิด.....34
23	ภาพรังสีพร้อมภาพลายเส้นแสดงลักษณะรูปร่างของศูนย์เริ่มสร้างกระดูกทิวติยภูมิ (E) ของ distal radius และ distal ulna ในท่า craniocaudal (ก) และ lateromedial (ข) ในช้าง อายุ 2 ปี 4 เดือน.....35
24	ภาพรังสีพร้อมภาพลายเส้นแสดงลักษณะรูปร่างของศูนย์เริ่มสร้างกระดูกทิวติยภูมิ (E) ของ distal radius และ distal ulna ในท่า craniocaudal (ก) และ lateromedial (ข) ในช้าง อายุ 13 ปี36
25	ภาพรังสีพร้อมภาพลายเส้นแสดงลักษณะรูปร่างของศูนย์เริ่มสร้างกระดูกทิวติยภูมิ (E) ของ distal radius และ distal ulna ในท่า craniocaudal (ก) และ lateromedial (ข) ในช้าง อายุ 23 ปี.....37
26	ภาพรังสีพร้อมภาพลายเส้นแสดงลักษณะรูปร่างของศูนย์เริ่มสร้างกระดูกทิวติยภูมิ (E) ของ distal radius และ distal ulna ในท่า craniocaudal และ lateromedial ในช้างอายุ 30 ปี.....38
27	ภาพรังสีพร้อมภาพลายเส้นแสดงลักษณะรูปร่างของศูนย์เริ่มสร้างกระดูกทิวติยภูมิ (E) ของ distal tibia และ distal fibula ในท่า caudocranial (ก) และ lateromedial (ข) ในช้าง อายุแรกเกิด.....39
28	ภาพรังสีพร้อมภาพลายเส้นแสดงลักษณะรูปร่างของศูนย์เริ่มสร้างกระดูกทิวติยภูมิ (E) ของ distal tibia และ distal fibula ในท่า caudocranial (ก) และ lateromedial (ข) ในช้าง อายุ 15 วัน.....40

สารบัญภาพ (ต่อ)

รูปที่	หน้า
29	ภาพรังสีพร้อมภาพลายเส้นแสดงลักษณะรูปร่างของศูนย์เริ่มสร้างกระดูกทิวติขุมิ (E) ของ distal tibia และ distal fibula ในท่า caudocranial (ก) และ lateromedial (ข) ในช้าง อายุ 1 ปี 4 เดือน.....41
30	ภาพรังสีพร้อมภาพลายเส้นแสดงลักษณะรูปร่างของศูนย์เริ่มสร้างกระดูกทิวติขุมิ (E) ของ distal tibia และ distal fibula ในท่า caudocranial (ก) และ lateromedial (ข) ในช้าง อายุ 4 ปี 8 เดือน.....42
31	ภาพรังสีพร้อมภาพลายเส้นแสดงลักษณะรูปร่างของศูนย์เริ่มสร้างกระดูกทิวติขุมิ (E) ของ distal tibia และ distal fibula ในท่า caudocranial (ก) และ lateromedial (ข) ในช้าง อายุ 13 ปี43
32	ภาพรังสีพร้อมภาพลายเส้นแสดงลักษณะรูปร่างของศูนย์เริ่มสร้างกระดูกทิวติขุมิ (E) ของ distal tibia ในท่า caudocranial (ก) และ lateromedial (ข) ในช้างอายุ 25 ปี.....44
33	ภาพรังสีพร้อมภาพลายเส้นแสดงลักษณะรูปร่างของศูนย์เริ่มสร้างกระดูกทิวติขุมิ (E) ของ distal tibia และ distal fibula ในท่า caudocranial (ก) และ lateromedial (ข) ในช้าง อายุ 30 ปี45
34	ความกว้างของ epiphysis และ metaphysis ของกระดูก distal radius และ distal ulna ใน ท่า craniocaudal และ distal tibia และ distal fibula ในท่า caudocranial.....48
35	ความกว้างของ epiphysis และ metaphysis ของกระดูก distal radius, distal ulna และ distal tibia ในท่า lateromedial.....49
36	ระยะห่างเฉลี่ยระหว่าง epiphysis กับ metaphysis ของ distal radius, distal ulna, distal tibia และ distal fibula ในช้างอายุแรกเกิดจนถึง 30 ปี.....52
37	ระดับการเจริญเต็มขั้นของ distal radius และ distal ulna ในช้างอายุแรกเกิด (เกรด 2) จนถึง 30 ปี (เกรด 6).....56
38	ระดับการเจริญเต็มขั้นของ distal tibia และ distal fibula ในช้างอายุแรกเกิด (เกรด 1 ของ distal tibia, เกรด 0 ของ distal fibula) จนถึง 30 ปี (เกรด 6).....57
39	ระดับการเจริญเต็มขั้นของ distal radius, distal ulna, distal tibia และ distal fibula ในช้างอายุแรกเกิดถึง 30 ปี.....60

สารบัญตาราง

ตารางที่

หน้า

1	ปริมาณการเชื่อมปิดของแนว physis ของ distal radius, distal ulna, distal tibia และ distal fibula ในช่วงอายุ 13 – 30 ปี.....	54
2	ระดับการเจริญเต็มขั้นของ distal radius, distal ulna, distal tibia และ distal fibula ในช่วงอายุแรกเกิดถึง 30 ปี,.....	59
3	สมการความถดถอยของอายุช่วงกับความกว้างของ epiphysis ของ distal radius, distal ulna, distal tibia และ distal fibula.....	62
4	สมการความถดถอยของอายุช่วงกับความกว้างของ metaphysis ของ distal radius, distal ulna, distal tibia และ distal fibula	64
5	สมการความถดถอยของอายุช่วงกับระยะห่างระหว่าง epiphysis กับ metaphysis ของ distal radius, distal ulna, distal tibia และ distal fibula.....	65

ศูนย์วิทยทรัพยากร
จุฬาลงกรณ์มหาวิทยาลัย