



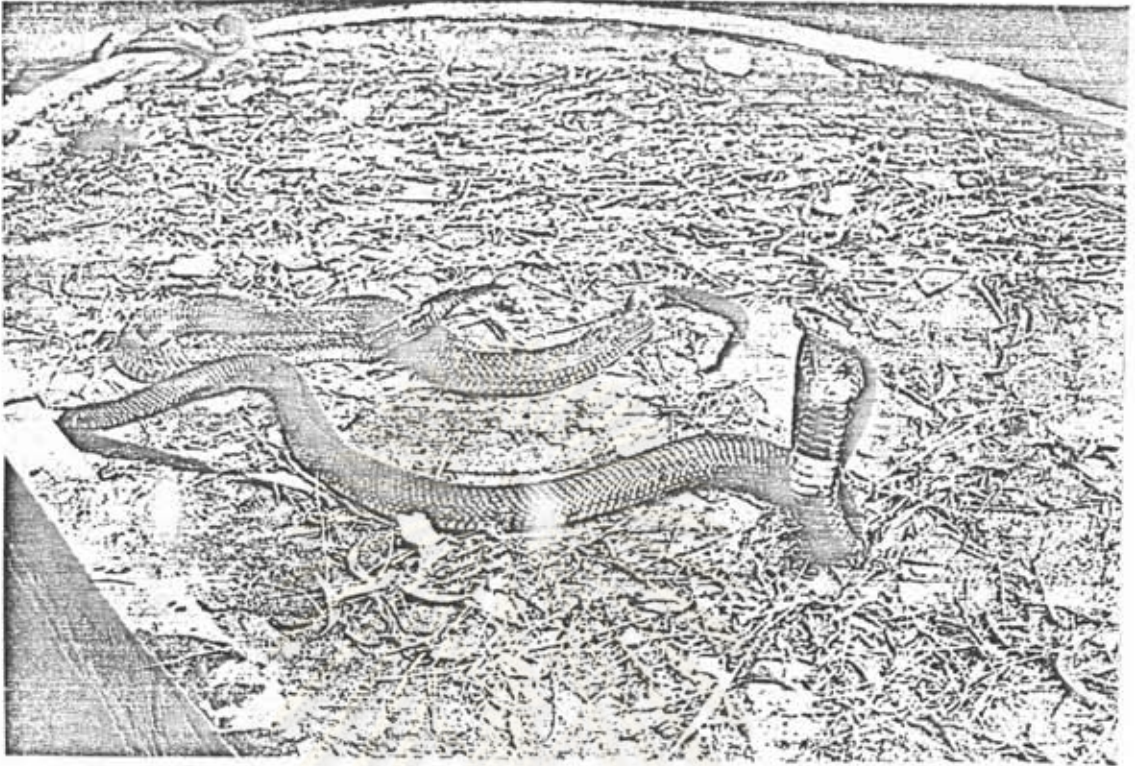บทที่ 1

บทนำ

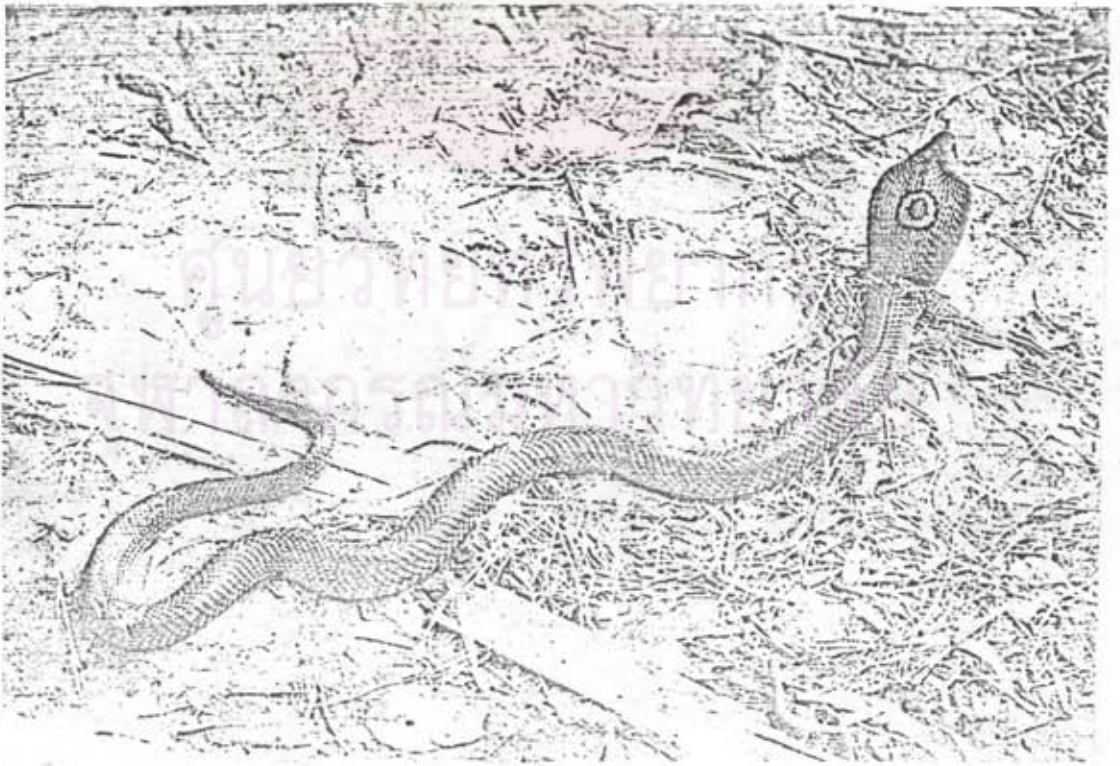
งูเห่าจัดเป็นงูที่มีพิษอันตรายในตระกูล Elapidae (จินตนา, 2521) พบชุกชุมมากในภาคกลางของประเทศไทย เช่น แถบชานเมืองของกรุงเทพฯ ได้แก่ ตำบลหนองงูเห่า อำเภอลาดกระบัง สมุทรปราการ อยุธยา อ่างทอง ลพบุรี และเพชรบูรณ์ นอกจากนี้ ยังพบได้ในจังหวัดต่าง ๆ ทั่วประเทศ (มุกดา และคณะ, 2522) สำหรับงูเห่าพันธุ์ *Naja naja - Kaouthia* นอกจากพบในไทย ยังมีในพม่า กัมพูชา เวียดนาม และมาเลเซีย (บุญเชื่อน และ วิโรจน์, 2525)

งูเห่าไทยเป็นงูที่มีขนาดใหญ่ โตเต็มที่ จะยาวประมาณ 1,005 มม. (หัว 45 มม. ตัว 750 มม. หาง 210 มม.) มีความแตกต่างเรื่องสีมาก คือ มีสีดำ น้ำตาล น้ำตาลดำ สีน้ำตาลเทา สีน้ำตาลมีลายขาวขลิบตามตัว สีน้ำตาลอมเหลือง สีเขียวอมเทา และสีเหลืองนวลอมชมพู เป็นต้น งูเห่ามีนิสัยดุ ลักษณะสำคัญ คือ สามารถชูคอแผ่แม่เบี้ยได้กว้างเมื่อพบศัตรูเป็นการบราม ชู่ หรือตกใจ และจะลกักทันที บริเวณหลังคอที่แผ่แม่เบี้ย จะเห็นเป็นลายวงกลมวงใหญ่ชัดเจน เรียกวงกลมนี้ว่าดอกจัน (ดังภาพที่ 1 และ 2) เขี้ยวของงูเห่าเป็นชนิดเคลื่อนไหว ไม่ได้อยู่ข้างหน้า เวลากัดเหยื่อจะปล่อยน้ำพิษออกทางเขี้ยวนี้ (ดังภาพที่ 3)

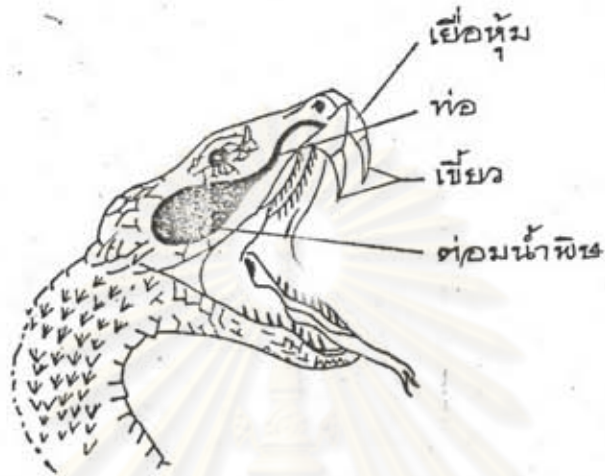จุฬาลงกรณ์มหาวิทยาลัย



ภาพที่ 1 แสดงลักษณะการแผ่แม่เบี้ยของงูเห่า



ภาพที่ 2 แสดงลักษณะลายวงกลมที่หัวงูเห่าซึ่งเรียกว่า ดอกจัน



ภาพที่ 3 ภาพวาดแสดงต่อมพิษ และ เขี้ยวของงูพิษ

น้ำพิษของงูเห่ามีสีเหลืองประกอบด้วยน้ำร้อยละ 80-90 ที่เหลือเป็นโบรตีน อนุพันธ์โบรตีน และ เกลืออินทรีย์ ส่วนประกอบที่สำคัญ ได้แก่ (Bucherl, et al, 1968; Teng, et al, 1987)

-Neurotoxin เป็นพิษต่อระบบประสาทและกล้ามเนื้อ ทำให้เหยื่อเสียชีวิตได้จากภาวะการหายใจล้มเหลว (respiratory paralysis) ประกอบด้วยกรดอะมิโน 61-62 ตัว

-Cardiotoxin เป็นพิษต่อระบบหัวใจและหลอดเลือด ทำให้กล้ามเนื้อหัวใจหยุดเต้นในทำบิ่บตัว ส่วนประกอบของพิษที่ออกฤทธิ์คล้าย Cardiotoxin ได้แก่ Cobramine, Direct Lytic Factor (DLF), Toxin และ Cytotoxin Cardiotoxin ประกอบด้วยกรดอะมิโน 60 ตัว ดังตารางที่ 1 และ 2

Amino acid	CT-I	CT-II	CT-III	CT-IV
Cys ^a	7.6(8)	8.2(8)	8.4(8)	8.5(8)
Asp	7.8(8)	7.4(7)	7.9(8)	6.3(6)
Thr	2.9(3)	2.3(2)	2.9(3)	3.0(3)
Ser	2.8(3)	1.2(1)	1.8(2)	1.8(2)
Glu	0.1(0)	0.1(0)	0.0(0)	0.1(0)
Pro	4.1(4)	5.3(5)	4.3(4)	4.9(5)
Gly	2.1(2)	2.2(2)	2.1(2)	2.1(2)
Ala	2.0(2)	4.9(5)	2.8(3)	2.1(2)
Val	3.7(4)	4.7(5)	5.0(5)	6.6(7)
Met	2.6(3)	2.0(2)	2.0(2)	1.9(2)
Ile	3.8(4)	1.9(2)	1.9(2)	1.0(1)
Leu	6.0(6)	6.3(6)	6.2(6)	6.1(6)
Tyr	1.3(2)	2.9(3)	3.1(3)	3.2(3)
Phe	1.0(1)	1.1(1)	1.1(1)	2.0(2)
Lys	7.6(8)	9.0(9)	8.5(9)	9.0(9)
His	0.2(0)	0.2(0)	0.1(0)	0.0(0)
Arg	2.0(2)	2.2(2)	2.0(2)	2.0(2)
Trp	- (0)	- (0)	- (0)	- (0)
Total	60	60	60	60

^aCys was determined as S-carboxymethylated cysteine.

ตารางที่ 1 แสดงส่วนประกอบของกรดอะมิโนใน Cardiotoxin ของพิษงูเห่า Naja naja Siamensis

Amino acid	Cardiotoxin (Naja naja atra)	Cobramine B (Naja naja)	DLF (Hemachatus haemachatus)	Peak 12 (DLF ?) (Hemachatus haemachatus)
Lysine	9	8	10	11
Histidine	0	0	1	1
Arginine	2	2	1	1
Aspartic acid	6	5	6	6
Threonine	3	3	3	3
Serine	2	2	3	3
Glutamic acid	0	0	1	1
Proline	5	4	5	5
Glycine	2	2	2	2
Alanine	2	2	1	1
Half-cystine	8	6	8	8
Valine	7	6	4	4
Methionine	2	2	2	3
Isoleucine	1	1	2	2
Leucine	6	5	6	7
Tyrosine	3	3	1	1
Phenylalanine	2	1	1	1
Tryptophan	0	0	0	0
Amide NH ₃	3	3-4	7	4
Total	60	52	57	60
N-terminal	Leucine		Leucine	
C-terminal	Asparagine		Serine	
Molecular weight	6734	5840	6334	6707

ตารางที่ 2 แสดงส่วนประกอบของกรดอะมิโนในส่วนของพิษงู เหนือที่ออกฤทธิ์คล้าย Cardiotoxin ได้แก่ Cobramine B และ DLF (Direct Lytic Factor)

- Hemolysin เป็นพิษต่อเม็ดเลือดแดง ทำให้เกิดการแตกตัวของเม็ดเลือด
- Anticoagulant Properties พิษทำลาย thromboplastin ทำให้ยับยั้งการแข็งตัวของเลือด

ในพิษงูยังมีส่วนประกอบที่เป็นเอนไซม์อีกหลายชนิด คือ

- Phospholipase A, B และ C มีผลต่อการเกิด hemolysis
- Acetylcholinesterase ออกฤทธิ์ทำลาย acetylcholine
- Phosphodiesterase ออกฤทธิ์คล้าย exonucleotidase ทำให้ยับยั้ง 5 - nucleotides จาก polynucleotides มีผลทำให้ความดันโลหิตลดลงทันทีที่ฉีดเข้าสัตว์ทดลอง
- Phosphomonoesterase, 5 -Nucleotidase (AMPase) และ ATPpyrophosphohydrolase สามตัวนี้ยังไม่ทราบผลแน่ชัด

ส่วนประกอบของพิษงูที่เป็น Nonproteins ได้แก่ สารอนินทรีย์ต่าง ๆ เช่น สังกะสี (Zn^{2+}) เป็นตัวยับยั้งเอนไซม์ phosphatases และตัวอื่น ๆ จึงมีส่วนช่วยป้องกันต่อมพิษจากการถูกทำลายโดยพิษงูเอง

เนื่องจากในพิษงูมีส่วนประกอบต่าง ๆ มากมาย ผู้ป่วยที่ถูกงูเห่ากัด จึงมักปรากฏอาการแสดงหลายอย่าง ตั้งแต่อาการเฉพาะที่ไปจนทั่วร่างกาย คือบริเวณที่ถูกกัด จะเห็น fang marks หรือ รอยเขี้ยว 2 จุด (ดังภาพที่ 4) ชัดเจน แต่บางรายอาจไม่เด่นชัดมาก มักมีอาการบวม ปวด และเกิดเนื้อตาย (tissue necrosis) ในบริเวณที่ถูกกัด (Lai, et al, 1972 ; Warrell, et al, 1976) ผลจากที่ถูกกัด มักเป็นแบบ superficial แผลคั้นไม่กินลึกลงไปถึงเอ็น กล้ามเนื้อ หรือกระดูก นอกจากจะมีการติดเชื้อจึงสามลึงได้ ถ้าปล่อยไว้แผลหายเองกินเวลานานเป็นเดือนถึงหลายเดือน (บุตฺเชื่อน และ วิโรจน์, 2525) การเกิดเนื้อตายของแผล เชื่อว่าเป็นผลจากส่วนประกอบในพิษที่เรียกว่า Cardiotoxin ร่วมกับเอนไซม์ phospholipase A ทำให้เกิด hyaline degeneration และ vacuolization ของใยกล้ามเนื้อตรงจุดที่ถูกกัด จึงทำให้เกิดเนื้อตายได้ (Lai, et al, 1972) นอกจากนี้มีอาการหนังตาตก แขนขาอ่อนแรง กลืนน้ำลายลำบากและหายใจไม่สะดวกซึ่งเป็นอาการสำคัญที่นำผู้ป่วย

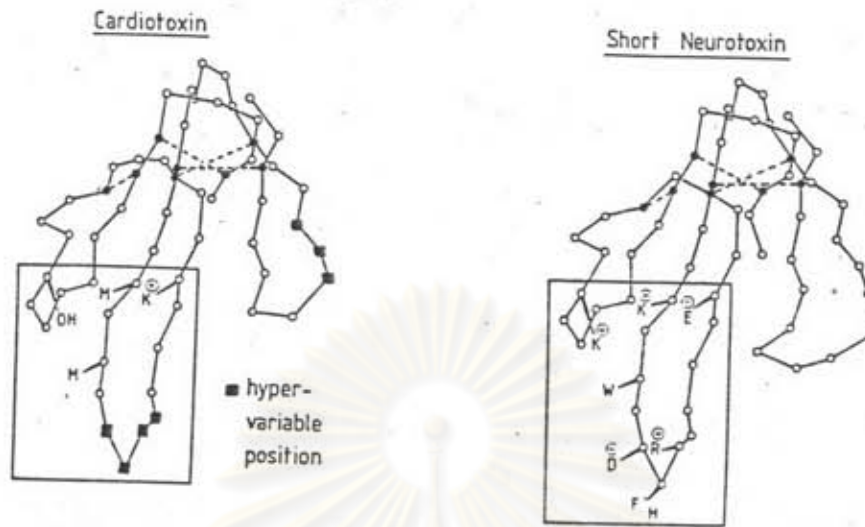
เข้าโรงพยาบาล สาเหตุใหญ่ของการเสียชีวิตในผู้ป่วยที่ถูกงูเห่ากัดมักเป็นผลจากการเกิดอัมพาตของกล้ามเนื้อช่วยหายใจ (respiratory paralysis) (Peng, 1952; Lee, et al, 1961) ซึ่งเป็นผลจากการออกฤทธิ์ของส่วนประกอบในพิษงูที่เรียกว่า neurotoxin โดยจัดเป็น post-synaptic toxin จับกับ Acetylcholine receptor ที่ motor end-plate ออกฤทธิ์คล้ายกับ curare (Su, 1960; Lee, 1971) และทำให้เกิด non-depolarizing paralysis การช่วยชีวิตที่สำคัญจึงต้องอาศัยเครื่องช่วยหายใจในระยะวิกฤติ (Braunwald, 1987) จนสามารถหายใจได้เองเมื่อพิษงูถูกขจัดออก การให้เซรุ่มแก่พิษงูเพื่อประโยชน์ในการ neutralize พิษงู แต่ผู้ป่วยบางรายอาจแพ้และบางรายได้ผลช้า จึงมีการใช้ anticholinesterase เช่น Neostigmine หรือแม้แต่ Edrophonium (Tensilon) ร่วมกับเซรุ่มในการรักษาพบว่าได้ผลดีขึ้น (Naphade, et al, 1977 ; Pandey, et al, 1979 ; Shanani, 1982 ; Watt, et al, 1986) อย่างไรก็ตามการรักษาก็ได้ผล คือการรักษาตามอาการที่สำคัญ คือการเกิดอัมพาตของกล้ามเนื้อช่วยหายใจโดยอาศัยเครื่องช่วยหายใจ แม้ไม่ได้ให้ยาอื่นช่วยผู้ป่วยก็ยังคงชีวิตได้ (Gode, et al, 1968 ; Limthongkul, et al, 1987)



ภาพที่ 4 แสดงให้เห็นลักษณะรอยเขี้ยว (Fang Marks) 2 จุด บนหลังมือของผู้ป่วยที่ถูกงูเห่ากัด

ในปี ค.ศ.1964 Reid (Ried, 1964) ได้รายงานภาวะ respiratory paralysis ไม่ใช่สาเหตุที่ทำให้ผู้ป่วยซึ่งถูกงูเห่ากัดเสียชีวิตเสมอไป เพราะมีผู้ป่วยบางรายเสียชีวิตจาก pulmonary edema ปี ค.ศ.1975 Russell และคณะ (Russell, et al, 1975) ได้พบว่ามีผู้ป่วยเสียชีวิตจากภาวะความดันโลหิตต่ำ ทั้ง ๆ ที่ใช้เครื่องช่วยหายใจอยู่ ต่อมาปี ค.ศ.1976 Warrell และคณะ (Warrell, et al, 1976) ก็ได้รายงานว่ามีผู้ป่วยเสียชีวิตจาก Cardiorespiratory failure ในขณะที่ไม่มีอาการของกล้ามเนื้อเป็นอัมพาต (paralysis) ปรากฏให้เห็นเด่นชัด แม้รายงานการเสียชีวิตของผู้ป่วยที่ถูกงูเห่ากัด จากระบบหัวใจและหลอดเลือดจะมีไม่มากนัก รวมทั้งยังไม่สามารถอธิบายกลไกการออกฤทธิ์ที่เด่นชัด แต่ก็กล่าวได้ว่าในผู้ป่วยที่ถูกงูเห่ากัด นอกจากจะเสียชีวิตจากภาวะ respiratory paralysis แล้ว ระบบที่ไม่ควรละเลยในด้านการดูแลรักษาอย่างยิ่งคือระบบหัวใจและหลอดเลือด เพราะผู้ป่วยอาจเสียชีวิตได้จาก cardiovascular failure จึงน่าจะมีการศึกษามากขึ้นเพื่อจะได้ค้นหาวิธีการป้องกันและให้ความปลอดภัยแก่ผู้ป่วย

การศึกษาเภสัชวิทยาการออกฤทธิ์ของงูเห่า เริ่มกระทำครั้งแรกในปี 1873 โดย Brunton และ Fayrer (Lee, 1979) โดยพบว่าพิษปริมาณสูงมีผลทำให้หัวใจหยุดเต้น เขาคิดว่าพิษออกฤทธิ์ที่ cardiac ganglia การศึกษากระทำกันมาอย่างต่อเนื่อง Sarkar และคณะ ในปี ค.ศ.1942 ได้พบว่าพิษงูที่ฉีดเข้าในแมว ก็ทำให้หัวใจหยุดเต้นเช่นกัน จากการรวบรวมรายงานการออกฤทธิ์ของพิษงู โดย Meldrum (Meldrum, 1965) ก็พบว่าพิษงูเห่า 10^{-6} g/ml ที่ฉีดเข้าสู่สัตว์ทดลองเช่น กบและกระต่าย ส่งผลให้เกิดหัวใจหยุดเต้นในท่าบีบตัว (systolic arrest) ซึ่งการให้ยา atropine ยังป้องกันไม่ได้ ต่อมา ค.ศ.1947 Sarker (Lee, 1979) สามารถสกัดส่วนประกอบในพิษงูเห่า ซึ่งมีผลต่อการเปลี่ยนแปลงของระบบหัวใจและหลอดเลือด จึงเรียกว่า cardiotoxin การศึกษาค้นคว้ากระทำเรื่อยมาจนพบว่า purified cardiotoxin มีคุณสมบัติเป็น membrane-active polypeptides (Condrea, 1974) ซึ่งมีกรดอะมิโนเรียงกัน 60 ตัว และน้ำหนักโมเลกุลประมาณ 6,000 (Lee, et al, 1970; Narita, et al, 1970; Jonhert, et al, 1980; Hider, et al, 1982) cardiotoxin มีโครงสร้างคล้าย short neurotoxin ดังภาพที่ 5



ภาพที่ 5 แสดงลักษณะ โครงสร้างของ Cardiotoxin เทียบกับ Short Neurotoxin

Lee และคณะ (Lee, et al, 1968) สกัด cardiotoxin ได้จาก Formosan cobra venom พบว่ามีผลต่อเซลล์หลายชนิดในสัตว์ทดลอง เช่น ทำให้เกิดการหดเกร็งตามด้วยอัมพาตของกล้ามเนื้อ biventer cervicis ของลูกไก่, กล้ามเนื้อ sartorius ของกบ และกะบังลมหนูซึ่งเป็นผลจาก irreversible depolarization ของผนังเซลล์ ถ้าไม่มีแคลเซียมก็ไม่พบการหดเกร็ง แต่ยังคงเกิด depolarization ได้ นอกจากนี้ cardiotoxin ทำให้เกิดการหยุดเต้นในช่วงการบีบตัวของหัวใจกบ และหัวใจห้องบนของหนูที่แยกออกมา ทำให้เกิดการรัดตัวของหลอดเลือดที่หูของกระต่าย และการระคายเคืองเฉพาะที่ของเยื่อบุตากระต่าย และอุ้งเท้าหลังของหนู ในแมว cardiotoxin ทำให้ความดัน systolic ลดลงมากกว่าความดัน diastolic รวมทั้งมีการเปลี่ยนแปลงของคลื่นไฟฟ้าหัวใจ จากการทดลองของ Chang และคณะ (Chang, et al, 1972) โดยใช้ phrenic nerve ของหนูพบว่า cardiotoxin มีผล block axonal conduction แต่ถ้ามีแคลเซียมปริมาณสูง (10 mM CaCl_2) ในสารละลายจะยับยั้ง blocking effect นี้ได้ และต่อมา Ho และคณะ (Ho, et al, 1975) ได้ทดลองใน atrial cell ของวระต่ายพบว่า cardiotoxin ขนาด 10^{-5} g/ml มีผลลด resting membrane potential ใน myocardial cell และมีการลดความสูงของ action potential การให้แคลเซียมปริมาณสูงยับยั้งผลของพิษต่อ membrane potential ได้ จึงสรุปได้

ว่า cardiotoxin ทำให้เกิด depolarizing effect โดยเกิดจากผลของการเพิ่มใน membrane permeability ต่อไอออนทุกชนิด จนทำให้เกิด membrane damage ในปี ค.ศ. 1986 Sun และ Walker (Sun & Walker, 1986) ใช้ cardiotoxin ที่สกัดได้จาก Southern Chinese Cobra ทดลองในเนื้อเยื่อหัวใจของหนูพบว่ามีการเปลี่ยนแปลงของ intracellular potentials โดยเฉพาะ ventricular tissue การล้างพิษออกหรือการให้แคลเซียม และ เฮพาริน (Heparin) ทำให้การเปลี่ยนแปลงดังกล่าวกลับสู่สภาพเดิมได้ จึงน่าจะคิดว่า cardiotoxin มีกลไกการออกฤทธิ์ที่เป็นลักษณะ specific มากกว่า non-specific action

นอกจากผลต่อกล้ามเนื้อต่าง ๆ แล้ว ยังมีหลายการทดลองที่พบว่า cardiotoxin ออกฤทธิ์ร่วมกับเอนไซม์ phospholipase A ในการทำให้เกิดการแตกสลายของเมมเบรนเลือดแดง (Teng, et al, 1984; Zusman, et al, 1982; Louw, et al, 1978) ทำให้ความมีชีวิตรอดของสัตว์ทดลองมีระยะเวลาสั้นลง โดยเฉพาะเมื่อให้ Phospholipase A₂ ก่อนแล้วให้ cardiotoxin ตาม (Bougis, et al, 1987) และยังเป็นต้นเหตุของการเกิดแผลหรือเนื้อตาย (necrosis) เฉพาะที่บริเวณแผลที่ถูกกัดอีกด้วย (Lai, et al, 1972) จากผลการทดลองทั้งหลายดังกล่าว ทำให้ทราบว่า cardiotoxin ซึ่งสกัดแยกจาก crude cobra venom มีผลต่อเซลล์หลายชนิด ไม่ว่าจะเป็นผลจาก cardiotoxin เอง หรือที่ออกฤทธิ์ร่วมกับเอนไซม์ phospholipase A และเท่าที่ทราบ ขณะนี้ในเมืองไทยยังไม่มีการศึกษาสกัด purified cardiotoxin มาใช้ในการทดลองอย่างจริงจัง ซึ่งอาจเนื่องจากไม่เห็นความสำคัญหรือความจำเป็นในการนำ cardiotoxin มาทำการวิจัย หรืออาจเนื่องจากเครื่องมือ หรือวิธีการเตรียมยังไม่พร้อม การศึกษาครั้งนี้ผู้ศึกษาจึงได้ใช้ crude cobra venom ซึ่งได้จากพิษงูเห่าพันธุ์ *Naja Kaouthia* จากสถานเสาวภา สภากาชาดไทย มาทดลองกับกล้ามเนื้อหัวใจห้องบนของหนูขาวทั้งข้างขวาและซ้ายที่แยกออกมา เพื่อดูผลของพิษงูเห่าในประเทศไทยต่ออัตราการเต้นและแรงบีบตัวของหัวใจห้องบนขวาและซ้ายของหนูขาวตลอดจนการใช้สารหรือยาบางชนิดเช่น แคลเซียม, เซรั่มแก้พิษงู และ เบต้า บล็อกเกอร์ เพื่อศึกษาผลการเปลี่ยนแปลง เมื่อให้ร่วมกับพิษงูเห่า ทั้งนี้ เพื่อเป็นแนวทางให้เห็นว่า พิษงูเห่า (crude cobra venom) อาจมีผลต่อระบบหัวใจและหลอดเลือด โดยเฉพาะในผู้ป่วยที่ถูกงูเห่ากัด จะได้หาวิธีป้องกันอันตรายที่อาจเกิดกับผู้ป่วยได้ทันการ และเป็นแนวทางให้ผู้ทำการวิจัยอื่นได้สนใจศึกษาวิธีการสกัด cardiotoxin มาใช้ทดลองต่อไป ในภายหน้า